

# PERANAN *WINDOW WIDTH* DAN *WINDOW LEVEL* PADA PEMERIKSAAN *COMPUTED TOMOGRAPHY SCANNER* TORAKS DENGAN KLINIS ANEURISMA AORTA DI RUMAH SAKIT AL ISLAM BANDUNG

Surdiyah Asriningrum<sup>1</sup>Nur Holiday Aulia<sup>2</sup>Romdon Miftachul Jannah<sup>3</sup>  
Gea Maulia Ananda<sup>4</sup>Helli Nurgiani<sup>5</sup>Moch Hamdan Ramdani<sup>6</sup>  
Fadhlan Athma Kautsar<sup>7</sup>

<sup>1,4,5,6,7</sup> *Radiology Departement of Bandung Polytechnic of Al Islam*  
<sup>2,3</sup> *Radiology Departement of Bandung Al Islam Hospital*  
[surdiyahningrum@gmail.com](mailto:surdiyahningrum@gmail.com)

## ABSTRAK

Pengaturan parameter *Window Width* dan *Window Level* pada pemeriksaan *CT Scan* Toraks menggunakan kontras media dapat menghasilkan citra paru-paru dan aorta yang optimal. Tujuan dari penelitian ini untuk mengetahui pengaturan *window* yang tepat sehingga menghasilkan gambaran yang baik pada kasus Aneurisma Aorta. Metode penelitian yang diaplikasikan pada penelitian ini adalah deskriptif kualitatif dengan pendekatan studi kasus pada pasien dengan klinis aneurisma aorta di RS Al Islam Bandung. Hasil penelitian menunjukkan bahwa pengaruh pengaturan parameter *window width* 400 Hu dan *Window Level* 40 HU pada *window* mediastinum memberikan hasil kualitas citra yang optimal kelainan pada paru dan struktur anatomi di sekitarnya. Kesimpulan dari penelitian ini bahwa pengaturan range *window width* pada *window* mediastinum pemeriksaan *CT Scan* toraks di RS Al Islam Bandung pada nilai *window width* 400 Hu dan *Window Level* 40 HU dan masih berada pada range 350 sampai 500 HU dapat menghasilkan kualitas citra yang optimal dan dapat menampakkan anatomi dan organ disekitarnya dengan baik.

**Kata kunci:** *CT Scan Toraks, kualitas citra, window level, window width*

## ABSTRACT

*Window Width and Window Level parameter settings in thoracic CT scan examination using contrast media can produce optimal images of the lungs and aorta. The purpose of this study is to find out the right window setting so as to produce a good image in the case of Aortic Aneurysm. The research method applied in this study is descriptive qualitative with a case study approach in patients with clinical aortic aneurysm at Al Islam Hospital Bandung. The results showed that the effect of setting the parameters of window width 400 Hu and Window Level 40 HU on the mediastinum window provided optimal image quality results of abnormalities in the lungs and surrounding anatomical structures. The conclusion of this study is that setting the window width range in the mediastinal window of thoracic CT scan examination at Al Islam Hospital Bandung at the value of window width 400 Hu and Window Level 40 HU and still in the range of 350 to 500 HU can produce optimal image quality and can show the anatomy and surrounding organs well.*

**Keywords:** *CT Scan Thorax, image quality, window level, window width*

## PENDAHULUAN

Aneurisma Aorta adalah pelebaran dan penurunan fungsi aorta, dan dapat ditemukan di tempat yang berbeda sepanjang aorta hal ini dapat menyebabkan perluasan, robekan, atau diseksi pada dinding aorta dan akhirnya pecah. Penyakit ini merupakan penyakit tanpa gejala dan membahayakan, karena pecahnya aneurisma aorta dapat menyebabkan kematian (Jana et al., 2019). Aorta merupakan arteri utama yang memasok darah kaya oksigen dari jantung ke organ lain dan jaringan tubuh. Hal ini dapat terjadi di aorta bagian atas dada, atau aneurisma aorta toraks atau di bagian bawah aorta di perut, atau aneurisma aorta abdominal (Harris.C, Croce.B, 2016).

Angka kematian akibat penyakit aorta cukup tinggi, terutama dengan adanya aneurisma aorta. Sindrom aorta akut disebabkan oleh diseksi aorta, intramular hematoma, aterosklerosis ulkus, trauma pada aorta, pseudoaneurisma, dan pecah sindrom aorta. Berdasarkan data yang diambil dari proyek Burden Disease 2010, jumlah kematian akibat aneurisma aorta. pada tahun 1990 dan 2010 mengalami peningkatan, dari 2,49 per 100.000 menjadi 2,78 per 100.000 dengan kematian lebih tinggi terdapat pada laki-laki. Aneurisma aorta merupakan penyakit degeneratif vascular berupa dilatasi arteri baik lokal maupun difus hingga mencapai minimal 50% lebih besar dari normal (Sebayang & Hidayat, 2020).

Salah satu teknik pencitraan medis yang umum digunakan untuk mendiagnosa aneurisma aorta dengan menggunakan alat CT Scan. CT Scan merupakan suatu metode pencitraan yang memanfaatkan sinar-X dan komputer sebagai pengolah sinyal, untuk menghasilkan gambar potongan-potongan melintang dari tubuh. Cara kerja CT Scan melibatkan pemindaian tubuh dengan sinar-X dalam beberapa sudut, dan komputer kemudian menggabungkan data ini untuk membuat gambar potongan melintang yang sangat detail dari organ dan struktur tubuh dalam bentuk 2 atau 3 dimensi (Kartawiguna.D & Rusmini B, 2017).

Kemampuan CT Scan dalam memperlihatkan kombinasi dari jaringan pembuluh darah dan tulang secara bersamaan sehingga dapat mengevaluasi ukuran aneurisma atau diseksi aorta dengan akurat, hal ini senada dengan Renny-Jardin (1999) bahwa CT Scan merupakan modalitas utama untuk menilai ukuran jumlah lesi dan perluasan aneurisma (Yusup, 2020). Selain itu CT Scan juga dapat mengevaluasi kualitas citra meliputi *contrast resolution*, *spasial resolution*, dan *noise*. Keunggulan lain dari teknologi pencitraan CT Scan untuk mengoptimalkan gambar adalah *post processing*.

Manipulasi gambar pada tahap *post processing image* bertujuan mengoptimalkan visualisasi dan interpretasi kualitas citra. Salah satu teknik *post processing* yaitu *windowing*. Ada dua jenis penyesuaian *windowing*, yaitu *window width* dan *window level*. Nilai dari *window width* berpengaruh terhadap kontras gambar, sedangkan nilai *window level* mengontrol kecerahan gambar. Nilai-nilai yang ditetapkan pada penyesuaian *window* bervariasi tergantung pada perangkat lunak dari alat yang digunakan. Di beberapa system meningkatkan *window level* menghasilkan gambar yang lebih gelap dan di lain itu menghasilkan gambar yang lebih cerah. Pemilihan *window width* dengan tepat akan menghasilkan gambaran MSCT yang dapat memberikan informasi diagnostik yang optimal dan akurat. Sedangkan untuk meningkatkan *window level* menghasilkan gambar yang lebih gelap dan di lain itu menghasilkan gambar yang lebih cerah (Hasmar et al., 2022).

Berdasarkan Webb et al (2015) penggunaan *window width* pada *window mediastinum* pemeriksaan CT Scan toraks adalah 450-500 HU, sedangkan menurut Seeram (2009) *window width* 350 HU.

Mustika et al, (2023) dalam penelitiannya di RS Ibnu Sina YW-UMI Makasar, menyimpulkan bahwa pemeriksaan CT Scan Toraks pada *window mediastinum*, pada nilai *window width* 360 HU dan *window level* 37 HU menghasilkan gambaran yang paling optimal dalam kasus tumor paru. Sedangkan penelitian tentang pengaruh *window width* dan *window level* pada *window mediastinum* CT Scan toraks juga dilakukan oleh Gaol & Syahnaro, (2014) dan hasil yang optimal pada *window width* 350 HU dan *Window Width* 50 HU.

Dengan adanya perbedaan tersebut, maka penulis tertarik untuk mengetahui bagaimana prosedur pengaturan *window* pada pemeriksaan CTScan toraks di RS Al Islam, dengan tujuan untuk mengetahui pengaturan teknik *windowing* terhadap kualitas citra pada pemeriksaan CT Scan toraks dengan Kasus Aneurisma Aorta di RS Al Islam Bandung. Dengan harapan dapat bermanfaat bagi praktisi di lapangan.

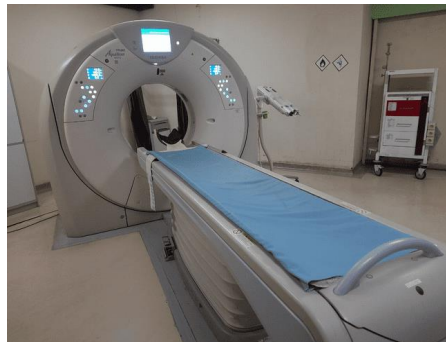### METODOLOGI PENELITIAN

Metode penelitian yang digunakan adalah penelitian kualitatif deskriptif dengan pendekatan studi kasus. Pengambilan data dilakukan di Instalasi Radiologi Rumah Sakit Al Islam Bandung pada bulan Februari 2023, yang terindikasi penyakit aneurisma aorta. Jenis Pengambilan data berupa data primer. Data primer adalah data yang berupa informasi yang diperoleh langsung oleh penulis dan beberapa subjek yang terlibat dalam penelitian. Data yang diperoleh melalui observasi, wawancara mendalam, studi kasus, dokumentasi. Setelah informasi terkait prosedur pemeriksaan dan hasil di diperoleh maka selanjutnya data diolah dan dianalisis secara deskriptif lalu dibuat kesimpulan.

### HASIL DAN PEMBAHASAN

#### Hasil Penelitian

Penelitian dilaksanakan pada bulan Maret 2023 di Instalasi Radiologi RS Al Islam Bandung, menggunakan pesawat CTScan merk Toshiba Aquilion Prime 160 slice. Tipe/SN: MCS-7178A/10476-8N.



Gambar 1. Pesawat CT Scan Tosiba Aquilion Prime 160 Slice

#### Data Pasien :

Nama : Ny. K  
Usia : 60 tahun  
Klinis : Pneumonia CAD iskemik inferior

#### Persiapan Pasien dan Teknik Pemeriksaan :

Petugas melakukan inform consent, serta anamnesa riwayat penyakit pasien Pasien melakukan puasa selama 4 jam dan cek *Ureum* dan *Creatinin*. Teknik pemeriksaan CT Scan Toraks dengan menggunakan media kontras

#### Alat dan Bahan

Alat dan bahan yang digunakan yaitu :

1. Abbocath No.20
2. Tubing/ Connector
3. Plastik
4. Spuit 10 cc – 20 cc
5. Syringe Injektor 100mm
6. Nacl 10cmm Utk Tes Bolus

7. Kontras Media
8. Saline 10cc pre kontras media dimasukkan dan 20 cc post kontras media

**Proses Scanning**

1. Teknik pengambilan gambar masuk ke “Patient Register” data pasien ditulis secara lengkap
2. Posisi pasien supine dan full inspirasi,
3. Parameter yang digunakan tegangan tabung 120 kVp, 28 mAs
4. flow rate 3.0 mm.
5. Posisi pasien terlentang *Mid Sagittal Plane* pada meja pemeriksaan dengan head first, kedua lengan berada di atas kepala dan di beri fiksasi. Bagian dada di ikatkan pada tali pengikat.
6. Tubuh pasien sejajar dengan lampu positioning longitudinal *MCP (Mid Coronal Plane)*.
7. Pasien berada di pertengahan bidang horizontal gantry dengan batas atas Cervikal 7.
8. Lakukan registrasi pasien dengan lengkap
9. Pasien diberi aba-aba Tarik nafas melalui suara yang sudah diprogram oleh alat CT Scan.
10. kemudian hasil gambar di rekonstruksi dengan ketebalan slice 1,5-3 mm
11. Untuk mendapatkan resolusi yang baik, hasil rekonstruksi diolah di menu axial, coronal, dengan pengambilan gambar menggunakan *window*.

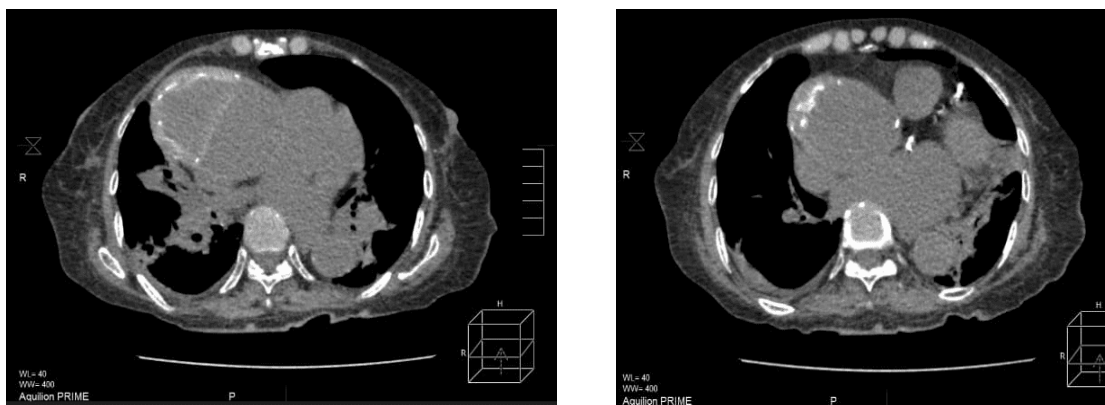
**Hasil Radiograph CT Scan Toraks**

Parameter yang digunakan pada pemeriksaan CT Scan Toraks, yaitu :

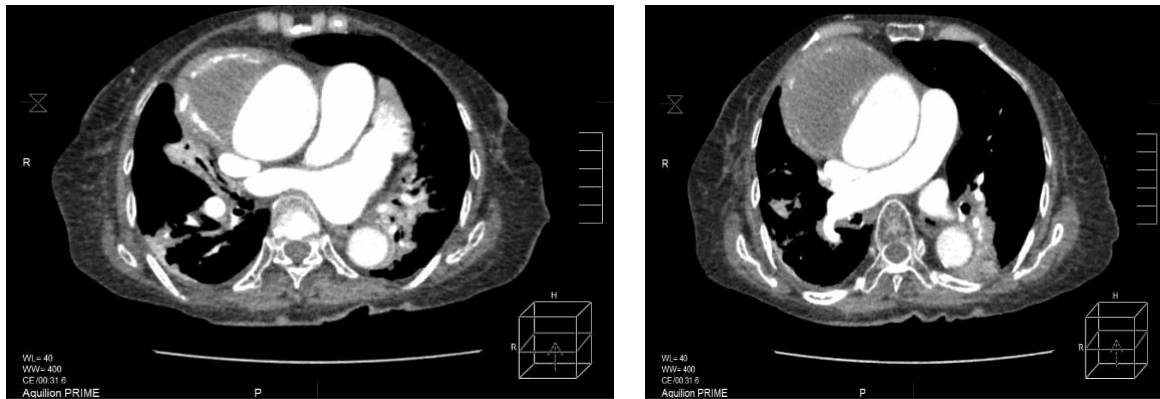
**Tabel 1. Parameter MSCT Toraks non Kontras**

No	Scannogram	Toraks Non Kontras
1	Range	C7 sampai diafragma
2	Slice Thickness	5.0 mm
3	FOV	331.3 mm
4	Gantry Tilt	Gantry
5	Kv	120
6	mAs	34
7	Rekontruksi Algorithma	0.5 mm

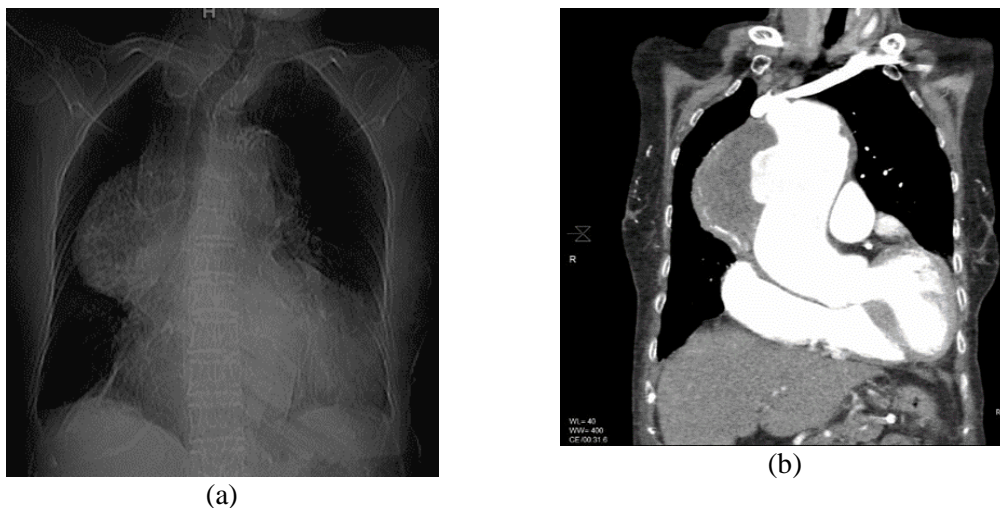Hasil Radiograph CT Scan Toraks *window* mediastinum sebagai berikut :



Gambar 1. Hasil citra CT Toraks non kontras potongan axial



Gambar 2. Hasil Citra CT Scan Toraks Kontras potongan axial



Gambar 3. Hasil radiograph Toraks (a) Kontras potongan coronal (b)

**Pembahasan**

Pada pemeriksaan *CT Scan* Toraks pada klinis *aneurysma* dengan menggunakan kontras media, pada metode mediastinum menunjukkan bahwa dengan pengaturan *Window width* 400 HU dan *window level* 40 HU, dapat menampakkan pelebaran aneurisma aorta *ascenden* dengan baik. Berdasarkan observasi, terdapat pengaturan rank window pada tiap kasus memiliki variasi yang berbeda untuk menghasilkan kualitas citra.

Menurut peneliti, pengaturan *window width* dan *window level* memiliki implikasi yang penting terhadap kualitas citra dalam menampilkan gambar sesuai dengan apa diinginkan. Pengaruh pengaturan *window width* dalam penelitian ini memberikan hasil kualitas citra yang optimal pada aneurisma aorta dan struktur normal di sekitarnya dan apabila pengaturan *window width* yang terlalu lebar dapat menyebabkan kehilangan detail. Kemudian pengaruh pengaturan *window level* yang tinggi dapat meningkatkan kecerahan gambar (*hyperdens*) sehingga memberikan citra yang lebih jelas dan informatif. Hal ini berdasarkan pada penelitian yang dilakukan oleh Hastuti et al, (2020) dengan melakukan variasi nilai *window width* 350 HU, 400 HU, 450 HU, 500 HU, 550 HU dan 600 HU pada pesawat MSCT merk Toshiba Aquilion 64. Penelitian ini menunjukkan bahwa pada *window width* 350 HU memberikan informasi yang paling baik pada kasus efusi pleura.

### KESIMPULAN

Beberapa simpulan terhadap penelitian ini menunjukkan bahwa pengaturan parameter teknis, *window* mediastinum memberikan kualitas citra CT Scan Toraks yang baik pada kasus Aneurisma Aorta. Adapun pengaturan *window* di RS Al Islam Bandung *window* mediastinum menggunakan *Window width* sebesar 400 HU dan *window level* sebesar 40 HU. Pengaturan parameter ini bertujuan untuk memperlihatkan visualisasi struktur anatomi dan patologi aorta.

### UCAPAN TERIMA KASIH

Ucapan terima kasih kepada institusi dan Lembaga Penelitian dan Pengabdian Masyarakat (LPPM) Politeknik Al Islam Bandung sangatlah penting karena melalui pendanaan internal memberikan kelancaran dan keberhasilan penelitian, sehingga memberikan kontribusi pengetahuan dan pemahaman di bidang radiologi. Selain itu, penghargaan kepada pihak Instalasi Radiologi RS Al Islam Bandung, yang bersedia memfasilitasi kegiatan penelitian ini.

### DAFTAR PUSTAKA

- Gaol, L., & Syahnaro. (2014). Pengaruh Window Level dan Window Width Pada Lung Window dan Mediastinum Window Pada Kualitas Citra CT-Scan Thorax. *Repositori Institusi Universitas Sumatera Sumatera Utara*. <https://repositori.usu.ac.id/handle/123456789/77603>
- Harris.C, Croce.B, C. C. (2016). Thoracic aortic aneurysm. *Annals of Cardiothoracic Surgery*, 5(4), 407. <https://doi.org/10.21037/acs.2016.07.05>
- Hasmar, N. A., Agung, A., Diartama, A., Mughnie, B., Radiodiagnostik, A. T., & Bali, R. (2022). Humantech Jurnal Ilmiah Multi Disiplin Indonesia Pengaruh Variasi Window Width Dan Window Level Terhadap Kualitas Citra Pada Pemeriksaan Ct-Scan Kepala Stroke Iskemik. *Humantech : Jurnal Ilmiah Multidisiplin Indonesia*, 2(2), 315–321.
- Hastuti, Tri Puji. Yeti Kartikasari, Bagus Abimanyu, N. S. (2020). MSCT Thorax dengan Kasus Efusi Pleura Kanker Paru Pada Window Mediastinum post Kontras menggunakan Variasi Nilai Window Width. *Jurnal Imejing Diagnostik (JImeD)*, 6, 103. <http://ejournal.poltekkes-smg.ac.id/ojs/index.php/jimed/index>
- Jana, S., Hu, M., Shen, M., & Kassiri, Z. (2019). Extracellular matrix, regional heterogeneity of the aorta, and aortic aneurysm. *Experimental and Molecular Medicine*, 51(12). <https://doi.org/10.1038/s12276-019-0286-3>
- Kartawiguna.D, & Rusmini B. (2017). *Instrumentasi Pemindai Tomografi Komputer (CT-Scan) (Pertama)*. Pustaka Panasea.
- Mustika, V., Intan, S., Aris Diartama, A. A., Made, I., Darmita, P., Radiodiagnostik, A. T., Radioterapi, D., Bali, A., & Kunci, K. (2023). *Humantech Jurnal Ilmiah Multi Disiplin Indonesia Analisis Pengaruh Variasi Window Width Dan Window Level Terhadap Kualitas Citra Pada Pemeriksaan Ct Scan Thorax Dengan Kasus Tumor Paru Di Rumah Sakit Ibnu Sina Yw-Umi Makassar*. 2(3), 502–513.
- Sebayang, A. N. O., & Hidayat, N. A. (2020). Endovascular Aortic Repair (EVAR) Method in The Management of Abdominal Aortic Aneurysm. *SCRIPTA SCORE Scientific Medical Journal*, 2(1), 53–57. <https://doi.org/10.32734/scripta.v2i1.3530>
- Seeram. (2009). *Computed Tomography: Physical Principles, Clinical Applications and Quality Control* (W.B.Sounders (ed.); 3rd ed.). Elsevier.
- Webb, W. Richard William, E Brant. Nancy, M. M. (2015). *Fundamental of Body CT* (Fourth). Saunders Company.
- Yusup, I. M. (2020). Studi Kasus Aneurisma Arteri Pulmonalis. *Jurnal Medika Malahayati*, 70(3), 360–374. <https://doi.org/10.31857/s0044467720030107>